Uit het dagboek van Stief Dirckx

"Dankzij mijn nieuwe tanden geniet ik weer meer van mijn eten"

Door de beperkte mondopening en het grote risico op wondjes is het tandenpoetsen voor mensen met epidermolysis bullosa (EB) vaak heel pijnlijk. De tanden raken beschadigd en slijten soms helemaal weg. Kunnen implantaten dan een oplossing bieden? We lezen het antwoord in het dagboek dat Stief Dirckx bijhield toen hij een nieuw gebit kreeg.

September 2008

Omdat ik onderaan nog maar enkele tanden heb, gaat bijten en kauwen almaar moeizamer. Eten wordt voor mijn tong en tandvlees steeds pijnlijker. Zo kan het echt niet verder. Ik kan alleen nog papjes en puree eten en van genieten tijdens het eten is allang geen sprake meer.

Mijn vaste tandarts, een tandarts gespecialiseerd in implantanten, een tandarts gespecialiseerd in prothesen en een mondchirurg gaan samen op zoek naar een oplossing. Een klassiek kunstgebit valt meteen af, dat zal mijn mond nooit verdragen. Afzonderlijke stifttanden plaatsen is ook niet mogelijk omdat er dan te veel tanden geplaatst moeten worden. Implantaten met daarop een tandprothese ter grootte van een volledig gebit lijken de enige resterende oplossing.

Oktober 2008

Er duiken twee mogelijke spelbrekers op: is het bot in mijn onderkaak wel dik en sterk genoeg en is mijn mondopening wel groot genoeg voor zo'n ingreep? Een scan brengt aan het licht dat het bot onderaan oké is, dus dat probleem is gelukkig snel van de baan. Mijn mondopening is problematischer. Door vergroeiingen aan de mondhoeken en door littekenweefsel aan de binnenkant van de wangen is mijn mondopening heel klein. De specialisten moeten dus op zoek gaan naar de kleinste instrumenten en protheses om alles in mijn mond te kunnen plaatsen.

bron: www.onlinelibrary.wiley.com

Februari 2009

Omdat op de implantaten een volledige prothese komt, moeten eerst alle resterende tanden getrokken worden. Er worden daarvoor twee dagopnames gepland: één voor de tanden links onderaan en één voor de tanden rechts onderaan. Op die manier kan de narcose beperkt blijven en krijgt mijn mond voldoende tijd om te genezen. Kort na de eerste ingreep op 13 februari wordt het voor mij duidelijk dat ik een tijdje gedoemd zal zijn tot veel puree en pasta eten in plaats van mijn favoriete frieten…

Maart 2009

Kort na de tweede ingreep op 6 maart duikt een onverwacht probleem op. Bij het trekken van de laatste tanden komt er een ontsteking van het tandvlees opzetten. Ik moet dus een tijdje antibiotica nemen. De volgende stap wordt uitgesteld omdat het nu te gevaarlijk is. Oei, dit wordt alweer een oefening in geduld.

Debra Belgium vzw
Vereniging voor Epidermolysis Bullosapatiënten

Juni 2009

Met een scan wordt de sterkte van het bot nogmaals gecheckt. De ontsteking is gelukkig volledig weg. Daarna volgt een consultatie om de plaatsing van de implantaten te bespreken. Ik beslis om in juli eerst nog op reis te gaan. In augustus krijgen de dokters de ingreep niet ingepland, ook zij hebben recht op vakantie. Dus wordt het september. Ik had gehoopt om op zes maanden tijd van alle ellende verlost te zijn, dat zal dus niet lukken. Ontgoocheld maar hoopvol tel ik af.

September 2009

Het plaatsen van de implantaten zal de zwaarste stap worden. Er moet geboord worden tot in het kaakbeen. Hierin worden dan de implantaten gezet. Om het gebit vast te zetten, is het ook belangrijk om de implantaten zo goed mogelijk te spreiden zodat er geen speling op het gebit kan komen.

4 september is de grote dag aangebroken. Voor deze ingreep is een zwaardere verdoving nodig met intubatie, maar toch kan ze gewoon met een dagopname afgehandeld worden. Als ik wakker word, doet mijn mond toch wel wat meer pijn dan bij de vorige ingrepen. Blijkbaar heeft het wat moeite gekost om een van de implantaten zo ver mogelijk achteraan te kunnen plaatsen. De andere drie implantaten staan samen vooraan op een rij. Mijn mond heeft dus wat meer wondjes en blaren dan anders, maar na een paar dagen ben ik dat alweer vergeten.

Een week later moet ik op controle om na te gaan of alles nog op zijn plaats zit. In de spiegel zie ik drie zilverkleurige kopjes boven mijn tandvlees uitsteken, het vierde kopje kan ik amper zelf zien. Na verloop van tijd zou de zwelling in mijn mond moeten afnemen en moet het tandvlees zich netjes rond de implantaten herstellen.

Een paar dagen later schiet ik in paniek. Op mijn werk voel ik plots een van de kopjes loskomen. Eerst denk ik dat ik het me maar inbeeld, maar een uurtje later valt het er volledig uit. Oh jee, is dit wel een goed teken? Is alles nu voor niks geweest? Ik bel meteen naar het ziekenhuis en krijg een afspraak voor twee dagen later. De specialist stelt me meteen gerust: ik ben niet het implantaat zelf kwijt, maar gewoon een schroefje dat het implantaat afsloot. Oef! Je moet je een implantaat dus voorstellen als een soort plug, waarin later het gebit kan vastgezet worden, het schroefje is maar een tijdelijke bescherming.

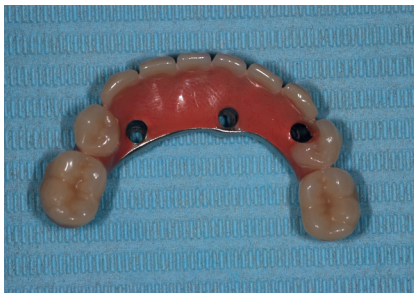

bron: UZ Leuven

Omdat het schroefje er toch twee dagen volledig uit is geweest, is het tandvlees al over het implantaat heen gegroeid. Dat moet opnieuw worden opengemaakt zodat het schroefje er weer kan ingedraaid worden. Een beetje pijnlijk, maar ik ben al blij dat het niks erger is.

Oktober-november 2009

Nu moet alles herstellen en krijgen de implantaten tijd om vast te groeien in het kaakbeen. Ik moet er alleen op letten dat ik in de beginperiode niet te veel kracht zet op de implantaten tijdens het eten. In die periode komen meerdere schroefjes nog wel eens los, maar telkens weet ik meteen dat het niet erg is. Gewoon even heen en weer naar Leuven om ze vast te laten draaien en ik kan verder.

debra belgium

December 2009

Nu de implantaten de tijd hebben gekregen om voldoende in te groeien in het bot, bekijken de specialisten op welke manier ze een gebit kunnen plaatsen. Dat is gemakkelijker gezegd dan gedaan. Rond het tandvlees is niet voldoende plaats vrij om het gebit de nodige stevigheid te garanderen. Dus komt de mondchirurg eraan te pas. Hij heeft de opdracht om een betere basis voor het gebit te creëren. Op 15 december lig ik dus opnieuw op de operatietafel. Door de vergroeiingen zit mijn onderlip tot bijna tegen het tandvlees vastgegroeid. De chirurg maakt een insnede en plaatst ertussen een stukje donorhuid zodat mijn onderlip niet opnieuw kon vastgroeien en de ruimte openblijft.

Om de wonde af te schermen zodat ze kan genezen en om de gecreëerde ruimte in stand te houden, brengt de chirurg vloeibare hars in tussen de onderlip en het tandvlees. Dit hars moet minstens twee tot drie weken blijven zitten om de wonde te laten genezen.

Deze periode is voor mij de moeilijkste in het volledige proces. Ik heb het gevoel dat ik constant rondloop met een veel te groot soort mondstuk (zoals de boksers). Ik kan moeilijk praten, eten gaat nog moeizamer dan ervoor. En dat alles tijdens de eindejaarperiode waarin bijna alles in het teken staat van feesten, eten en drinken. Daarvan genieten zit er dit jaar niet in.

Januari 2010

Begin januari mag het hars eruit. Eindelijk heb ik weer een normaal gevoel in mijn mond. Nu kan de specialist aan het gebit beginnen, de laatste fase hoop ik. In totaal ga ik nog zeven keer op consultatie voor het gebit.

Eerst maakt de specialist met een soort pasta een afdruk van de mond en het tandvlees waarop het gebit moet gaan steunen. Al snel blijkt dat de bestaande afdrukmethoden niet bruikbaar zijn, mijn mond is kleiner dan de kleinste beschikbare pasvorm. De specialist moet dus handmatig een afdruk maken, een monnikenwerk is het.

In die fase wordt ook duidelijk dat het geen gebit zal worden met magneten dat kan uitgenomen worden indien nodig, maar een gebit dat permanent vastgeschroefd blijft. Op die manier kan er een kleiner gebit geplaatst worden.

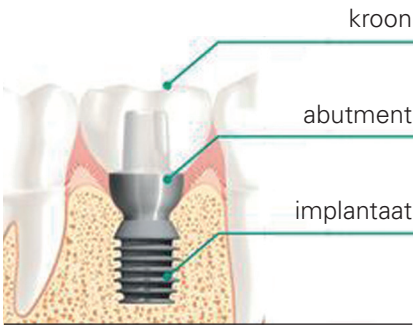

bron: www.bicon.com

Februari 2010

Na enkele weken is een eerste ruwe versie van het gebit klaar. Grrr, daar duikt probleem nummer twee op. Het gebit moet worden vastgeschroefd op de implantaten, maar geen enkele sleutel om dit te doen, past in mijn mond. Er moet dus speciaal een miniatuursleutel besteld worden. Dit leidt opnieuw tot vertraging, zucht.

April 2010

We zijn er uiteindelijk geraakt, alles is gelukt. Tijdens de laatste consultatie controleert de specialist of het gebit stevig blijft zitten en geen ongemakken veroorzaakt. Ik vind het einderesultaat fantastisch. Het overtreft ruimschoots mijn verwachtingen. Ik heb vaak stil of luidop gevloekt op de vele praktische problemen, het leek eindeloos te duren. Maar dat zal ik snel vergeten. Sinds ik het gebit heb, zijn mijn eetgewoonten enorm veranderd. In de eerste plaats kan ik opnieuw genieten van wat ik meer dan een jaar heb moeten missen: frieten! Mmm…

bron: UZ Leuven

Maar er zijn nog meer voordelen. Ik heb sindsdien veel minder problemen met blaren en wondjes in de mond en ik heb ook het gevoel dat ik minder problemen heb met de slokdarm omdat ik nu alles beter kan fijnkauwen. Ik voel me nu ook veel zekerder als ik iets moet eten. Regelmatig durf ik nu wel eens nieuwe dingen te eten die ik vroeger liever vermeed omdat ze moeilijk te kauwen waren of omdat ik schrik had me te verslikken. Ik kan nu ook meer gerechten eten zonder ze te moeten mixen of fijnmalen: het smaakt beter en onze papa heeft minder werk in de keuken.

Het financiële plaatje is spijtig genoeg minder positief. Tandimplantaten worden in België niet terugbetaald door de gewone ziekteverzekering. Voor de consultaties en daghospitalisaties kon ik gelukkig rekenen op een tussenkomst van het ziekenfonds en van mijn hospitalisatieverzekering, maar toch moest ik – alweer – een grote som geld uit eigen zak betalen.

Langs deze weg wil ik nog eens alle dokters van het UZ Leuven bedanken die me gedurende deze periode van ruim zestien maanden hebben geholpen: prof. Vinckier en dr. Verhaeghe, dr. Coelst, prof. Schoenaers en prof. Naert. Ook al was ik misschien een beetje een proefkonijn, ze hebben hun aartsmoeilijke taak tot in de perfectie volbracht!

Stief Dirckx

Stief Dirckx is 37 jaar, woont in Hamont-Achel (België) en werkt als softwareontwikkelaar. Hij heeft dystrofische EB. Sinds 2003 is hij voorzitter van Debra Belgium.

Bovenstaande dagboekfragmenten gaan over zijn ondergebit. Na de plaatsing van de implantaten op zijn onderkaak begon Stief veel meer gebruik te maken van zijn tanden en begon hij harder te bijten en kauwen. Daardoor begonnen ook de bovententanden sneller te slijten en af te brokkelen. In 2013 besliste Stief om ook het bovengebit te laten vervangen door implantaten. Dit is heel moeizaam gelopen omdat het bot van het kaakbeen bovenaan niet sterk genoeg was, de implantaten kwamen los. Dankzij overleg met artsen in het buitenland kwam er toch een oplossing uit de bus. Een professor uit Oostenrijk plaatste een nieuw soort implantaten. Die bleven wel op hun plaats. Op de implantaten rust een gebit dat gemaakt is in de Verenigde Staten.

Eindredactie: Frederika Hostens

bron: Stief Dirckx

Contact

Debra Belgium vzw
Vereniging voor Epidermolysis Bullosapatiënten

Rue Piralewe 1 | 4600 Lanaye (Visé) | T 04 267 54 86
info@debra-belgium.org | www.debra-belgium.org

debra belgium